

HIV Negatif, Güvercin Temaslı Bir Kriptokokkal Menenjit Olgusu

Feza OTAĞ*, Gülden ERSÖZ**, Nilgün KARABIÇAK***, Elif TAŞDEMİR*, Onur GÜLTEKİN**

*Mersin Üniversitesi Tıp Fakültesi, Tıbbi Mikrobiyoloji Anabilim Dalı

**Mersin Üniversitesi Tıp Fakültesi, Enfeksiyon Hastalıkları Anabilim Dalı

***Türkiye Halk Sağlığı Kurumu, Mikoloji Referans Laboratuvarı

ÖZET

Kriptokokkoz dünya genelinde HIV/AIDS pandemisi artışıyla beraber önem kazanan bir enfeksiyondur ve en yaygın etkeni *Cryptococcus neoformans*'tır. Dünyanın her yerinde bulunan *C. neoformans*'ın epidemiyolojisinde güvercin ile temas öyküsü önemli bir yer tutmaktadır. Merkezi sinir sistemi tutulumunda en önemli risk faktörü immün sistemi baskılayıcı durumların varlığıdır. Bu raporda, kronik hepatit B'ye bağlı sirozu olan; baş ağrısı, baş dönmesi, karın ağrısı, bulantı, çift görme yakınmaları ile başvuran HIV negatif, yüzünde papüler lezyonlar olan 75 yaşındaki kadın hasta sunulmuştur. Bilateral papilödem saptanan hastanın yatışında alınan BOS örneğinin Gram ve negatif boyamalarında tomurcuklanmış, kapsüllü maya hücreleri görülmüştür. Kültürün üçüncü gününde Sabouraud dekstroza agar da krem renkte, kuş yemi (niger tohumu, *Guizotia abyssinica*) agar da kahverengi renkte mukoid maya kolonileri üremiştir. Yatışından 72 saat sonra pozitifleşen kan kültürü şişesinden hazırlanan Gram preparatta tomurcuklanmış kapsüllü maya hücreleri görülmüş ve pasajlarda benzer koloniler üremiştir. Her iki suş konvansiyonel yöntemlerle ve Vitek 2 (bioMérieux, Fransa) sistemi ile *C. neoformans* olarak adlandırılan köken DNA dizisi analizi ile *C. neoformans* var. grubii olarak tanımlanmıştır. "Clinical and Laboratory Standards Institute" M27-A3 dokümanına göre çalışılan sıvı mikrodilüsyon yöntemi ile minimum inhibitör konsantrasyon değerleri, amfoterisin B (0.5 µg/ml), flukonazol (0.125 µg/ml), itrakonazol (0.5 µg/ml), posakonazol (0.25 µg/ml), vorikonazol (<0.015 µg/ml), anidilofungin (16 µg/ml) ve kaspofungin (16 µg/ml) olarak saptanmıştır. Amfoterisin B ve flusitozin tedavisiyle beraber yüzündeki papüler lezyonlarda gerileme gözlenen hastanın kreatinin değerlerindeki artış nedeniyle diyaliz uygulanmaya başlanmış ancak ortaya çıkan komplikasyonlar nedeni ile hasta kaybedilmiştir. Olgumuzun evinin balkonunda güvercin beslemesi en önemli risk faktörü olarak belirlenmiştir. Güvercin dışkı ortamın uzun süreli inhalasyonu sistemik yayılımın gerçekleşmiş olabileceğini düşündürmüştür.

Anahtar kelimeler: *Cryptococcus neoformans* var. grubii, kriptokokkal menenjit, güvercin besiciliği

SUMMARY

A Cryptococcal Meningitis Case, HIV Negative, with Pigeon Contact

Cryptococcosis is an infection which gains importance with the rise of HIV/AIDS pandemic worldwide and its most common cause is *Cryptococcus neoformans*. History of contact with pigeons has an important place in the epidemiology of *C. neoformans* that can be seen anywhere in the world. This report presents an HIV negative, 75-year-old, female, with cirrhosis due to chronic HBV who applied to our hospital with complaints of headache, dizziness, abdominal pain, nausea and diplopia, and papular lesions on her face. Budding and encapsulated yeast cells were observed in Gram and negative stainings of the cerebrospinal fluid samples that were collected on admission from the patient who was inspected to have bilateral papilledema. Mucoid colonies of cream color in Sabouraud dextrose agar and brown color in birdseed (niger seed, *Guizotia abyssinica*) agar were grown on the third day of the culture. Budding and encapsulated yeast cells were detected in Gram smears of blood culture bottles that were positive 72 hours after admission to the hospital, and similar colonies were grown. Both of the two isolates were identified as *C. neoformans* by conventional methods and Vitek 2 (bioMérieux, France) system and as *C. neoformans* var. grubii by DNA sequencing analysis. Minimum inhibitory concentration values which were performed according to the "Clinical and Laboratory Standards Institute" M27-A3 document were determined for amphotericin B (0.5 µg/ml), fluconazole (0.125 µg/ml), itraconazole (0.5 µg/ml), posaconazole (0.25 µg/ml), voriconazole (<0.015 µg/ml), anidilofungin (16 µg/ml) and caspofungin (16 µg/ml). Papular lesions regressed after amphotericin B and flucytosine treatment. Dialysis was implemented due to increasing creatinine values, however patient was lost due to emerging complications. Breeding pigeons in her balcony have been identified as the most important risk factor for the patient. Systemic spreading of yeast may have occurred due to prolonged inhalation of airborne pigeon excretions.

Key words: *Cryptococcus neoformans* var. grubii, Cryptococcal meningitis, pigeon breeding

Alındığı tarih: 24.11.2015

Kabul tarihi: 19.02.2016

Yazışma adresi: Feza Otağ, Mersin Üniversitesi Tıp Fakültesi, Tıbbi Mikrobiyoloji Anabilim Dalı, 34. Cadde Çiftlikköy Kampüsü / Mersin e-posta: fezaotag@gmail.com

GİRİŞ

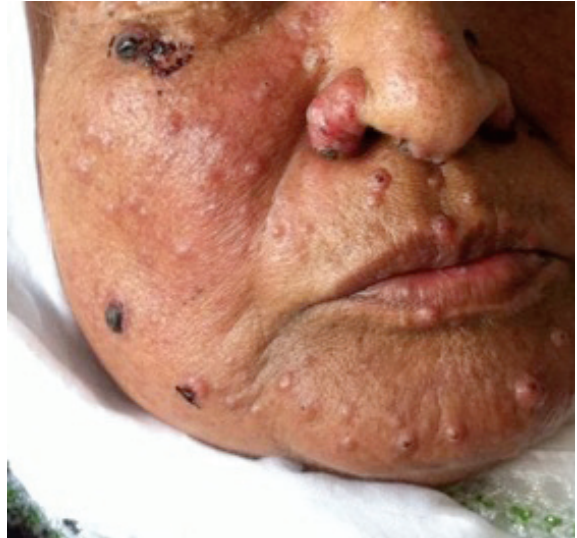Doğada saprofit bir mantar olarak bulunan *Cryptococcus neoformans* güvercin dışkısında ve kuş dışkısı bulaşmış toprakta yaygın olarak bulunmaktadır⁽¹⁾. Kapsüllü, basidiyomiçet sınıfından bir fungus olup, 1955'ten önce 300'den az yayınlanmış olgu sayısı ile nadiren insan enfeksiyonlarına neden olurken son yıllarda immün yetersiz hasta grubundaki artışla beraber daha fazla sayıda anılır hâle gelmiştir⁽²⁾. Solunum yollarında asemptomatik olarak kolonize olabildiği gibi, altta yatan herhangi bir hastalığı olmayan immün yeterli kişilerde de kriptokoksik enfeksiyonlar görülebilmektedir^(3,4). İlk kez 1894'te Busse tarafından tanımlanan kriptokokkal enfeksiyonlarda en fazla risk altında bulunan olgular T hücre defekti olanlar ve AIDS hastalarıdır. Organ nakilleri, kortikosteroid kullanımı, maligniteler, sarkoidoz, diyabetes mellitus varlığı, güvercin dışkısıyla uzun süreli temas kriptokok enfeksiyonlar için en sık rastlanılan risk faktörleridir⁽¹⁾. *C. neoformans*'ın dört ana serotipi (A, B, C ve D) ve *C. neoformans var. grubii* (serotip A), *C. neoformans var. neoformans* (serotip D) ve *C. neoformans var. gattii* (serotip B ve C) olmak üzere üç varyetesi vardır. *C. neoformans var. neoformans* ve *var. grubii* tüm dünyada güvercin dışkılarıyla kontamine topraklarla ilişkilirken, *var. gattii* ise genellikle tropikal ve subtropikal iklim kuşaklarında okaliptus ağaçları ile ilişkilendirilmiştir. *C. neoformans* oldukça nörotropiktir ve hastalığın en sık görülen şekli serebromeningeal tutulumdur⁽⁵⁻⁷⁾.

Bu makalede, HIV negatif, kronik karaciğer hastalığı olan ve tedaviye bağlı komplikasyonlar nedeni ile kaybedilen bir kriptokok menenjiti olgusu sunulmuştur. Olgu, Türkiye'de ender olmayan kriptokok menenjitinin akılda kalması açısından önem taşımaktadır.

OLGU

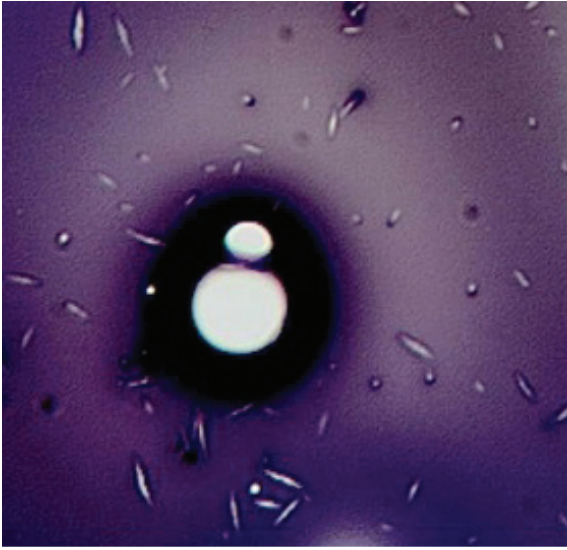
Hepatit B'ye bağlı kronik karaciğer hastalığı, 10 yıldır devam eden hipertansiyon ve buna bağlı kronik böbrek hastalığı olan 75 yaşındaki kadın hasta bir ay önce karın ağrısı ve karın şişliği nedeni ile hastanemiz acil servisine başvurmuş ve periton sıvısında 350 lökosit/mm³ saptandığından peritonit tanısı ile gastroenteroloji servisine yatırılmıştır.

İki ay sonra, bu kez baş ağrısı, baş dönmesi, çift görme, iştahsızlık, hâlsizlik yakınmaları ile gelen hasta yine gastroenteroloji servisine yatırılmıştır. Kulak burun boğaz ve nöroloji bölümlerinin konsültasyonları yapılmış, kesin sonuç alınmamıştır. Hastanın dermatolojik muayenesinde, yüzündeki yaygın papüler lezyonlardan (Şekil 1) biyopsi örnekleri alınmış, göz dibi muayenesinde bilateral papil stazı saptanması üzerine beyin omurilik sıvısında (BOS) hücre sayımı ve biyokimyasal değerlendirmesi yapılmıştır.

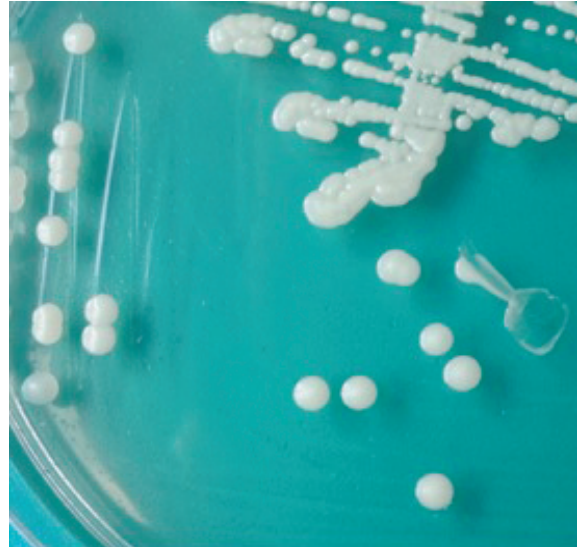

Şekil 1. Yüzdeki papiller lezyonlar.

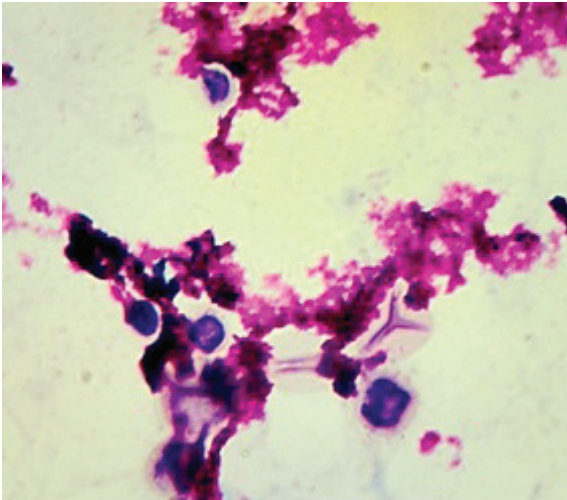
Renksiz ve berrak görümlü BOS analizinde 30 lökosit/mm³ (%80'i lenfosit), 18 mg/dL glukoz (eşzamanlı kan glukozu 98 mg/dL), 374 mg/L protein, 112 mEq/L klor saptanmıştır.



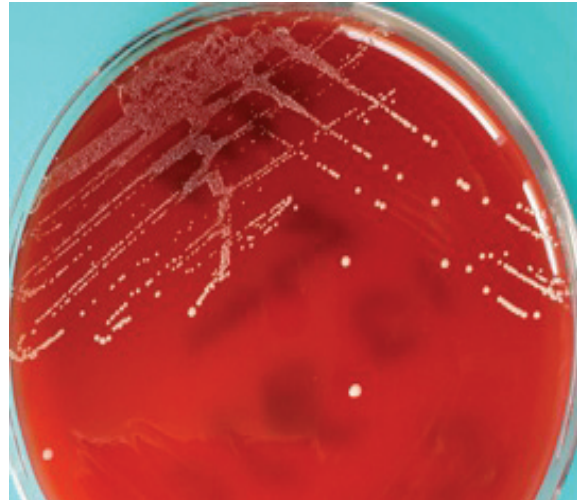Şekil 2. BOS'da tomurcuklanmış *Cryptococcus neoformans* (Negatif boyama-Çini mürekkebi, 100X immersiyon).



Şekil 4. SDA'da 3. günde üreyen *Cryptococcus neoformans* kolonileri.



Şekil 3. Pozitif hemokültür şişesinden, Gram boyama, kapsüllü maya hücreleri, 100X immersiyon.



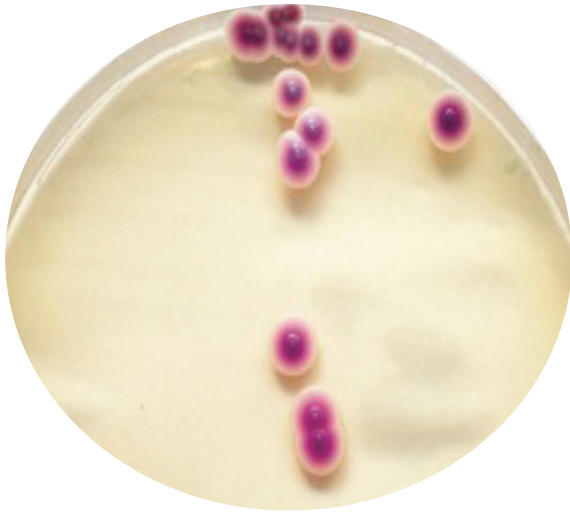
Şekil 5. Koyun kanlı agarda *Cryptococcus neoformans* kolonileri.

Hastanın tam kan analizinde; lökosit 13.380/mm³, hemoglobin 10.7 g/dL, hematokrit %31.3, trombosit 206.000/mm³, eritrosit sedimentasyon hızı 25 mm/saat, serum reaktif protein düzeyi (CRP) 44.84 mg/dL, anti-HIV, anti-HCV ve anti-HBs testleri negatif, HBsAg pozitif, HBV-DNA 135.954439 IU/ml olarak tespit edilmiştir.

BOS örneğinin hücre sayımı sırasında yuvarlak hücrelerin görülmesi üzerine, kriptokokkal etken şüphesiyle negatif boyama yapılmış ve kapsüllü, tomurcuklanmış maya hücreleri (Şekil 2) görül-

müştür. Hasta *C. neoformans* ön tanısı ile kliniğe bildirilmiştir. Yatışından bir gün sonra alınan periferik kan kültürü, otomatize kan kültür sisteminde (BACTEC, Becton Dickinson, ABD) takip edilmiş ve kültürün üçüncü gününde pozitif sinyal alınmıştır. Kültür şişesinden hazırlanan Gram preparatta tomurcuklu kapsüllü maya hücreleri izlenmiştir (Şekil 3). Sikloheksimid içermeyen Sabouraud dekstroz agar, %5 koyun kanlı ve çikolata agar besiyerlerinde 72 saat sonra krem renkli, mukoid görümlü koloniler (Şekil 4 ve 5) üremiştir. Laboratuvarında hazırla-

nan kuş yemi (niger seed, *Guizotia abyssinica*) agarda kahverengi, ticari CHROMagar Candida (RTA, Türkiye) pasajlarında pembe koloniler üremiştir (Şekil 6). Üreaz aktivitesi 25°C’de enkübasyonda 4. günde pozitif olarak belirlenmiştir. Vitek-2 (bioMérieux, Fransa) sistemi ile 18 saatte ve %99 olasılıkla *Cryptococcus neoformans* olarak tanımlanmıştır. DNA sekans analizi bir dış laboratuvara (REFGEN, Ankara) gönderilen köken *Cryptococcus neoformans var. grubii* (%99) olarak tiplendirilmiştir.



Şekil 6. CHROMagar-Candida’da *Cryptococcus neoformans* kolonileri (5 günlük).

Hastaya hızlı sonuç verebilmek amacıyla antifungal duyarlılık testi Vitek2-YS06 kart testi ile çalışılmıştır. E-test, Sensititre YeastOne (Trek Diagnostic Systems, ABD) ticari kiti değerlendirilmesi ve ilaveten CLSI tarafından *Cryptococcus neoformans* için referans test olarak önerilen sıvı mikrodilüsyon CLSI-M27-A3⁽⁸⁾ yöntemi ile

kökenin amfoterisin B, flukonazol, itrakonazol, posakonazol, vorikonazol, anidilofungin ve kas-pofungin duyarlılık testleri Türkiye Halk Sağlığı Kurumu, Mikoloji Referans Laboratuvarı’nda yapılmıştır. Kontrol suşu olarak *Candida parapsilopsis* ATCC 22019 ve *Candida krusei* ATCC 6258 kullanılmıştır. Minimal inhibitör konsantrasyon (MİK) değerlerinin tesbiti, 72 saatlik inkübasyon sonrasında CLSI-M27-S3 tarafından önerilen direnç sınır değerlerine göre saptanmıştır⁽⁹⁾. Antifungal duyarlılık sonuçları Tablo 1’de verilmiştir.

İlk haftanın sonunda alınan periton sıvısı kültüründe üreme olmamıştır. BOS örneğinin mikobakteriyolojik incelemeleri negatif sonuçlanmıştır.

Dermatoloji konsültasyonunda hastanın yüzündeki papüler lezyonlardan “basiller anjiomatosis” şüphesi ile alınan biyopsi örneklerinde PAS (Periyodik asit-Schiff) ve GMS (Grocott’un metenamin gümüşleme boyası) ile histiyositler içerisinde mantar sporları saptanmıştır.

Amfoterisin B ve flusitozin tedavisinin 3. gününden itibaren deri lezyonlarında gerileme görülen hastanın kreatinin düzeyinde artış olması nedeniyle diyalize alınması önerilmiştir. Hasta diyalizin ikinci gününde ortaya çıkan komplikasyonlar nedeni ile kaybedilmiştir.

TARTIŞMA

İmmün sistemi baskılanmış ve özellikle HIV ile enfekte hastalarda fırsatçı bir fungal patojen

Tablo 1. *Cryptococcus neoformans var. grubii* antifungal duyarlılık test sonuçları.*

Yöntem/AF	Amp-B	AND	CAS	MF	FC	FLU	POS	VOR	ITR
BMD	0.5	16	16	-	-	0.125	0.25	<0.015	0.5
E-test	0.012	32	32	-	-	0.032	0.125	0.002	0.125
YeastOne	0.5	>8	>8	>8	1	1	0.03	<0.008	0.06
Vitek2-YS06	<0.064	-	-	-	-	<1	-	<0.12	-

*Minimum inhibitör konsantrasyon (MİK) değerleri µg/ml olarak verilmiştir.

AF: Antifungal; BMD: Broth microdilution method; Amp-B: Amfoterisin B; AND: Anidulafungin; CAS: Kas-pofungin; MF: Mikafungin; FC: Flusitozin FLU: Flukonazol; POS: Posakonazol; VOR: Vorikonazol; ITR: Itrakonazol

olarak *C. neoformans* genellikle meningoensefalit kliniği ile karşımıza çıkmaktadır. İlk kez 1894 yılında insan patojeni olarak kabul edilen *C. neoformans* sıklığının giderek artması ve AIDS pandemisi ile büyük önem kazanmıştır. Her yıl yaklaşık 1 milyon AIDS'li hastada kriptokokkal menenjit gelişmekte ve bunların yaklaşık 625 bin kadarı ölümlü sonuçlanmaktadır⁽¹⁰⁾.

Ayrıca HIV negatif hastalarda; organ nakli, kortikosteroid tedavi, malignite, sarkoidoz, diyabetes mellitus varlığında kriptokok enfeksiyonları görülebilmektedir⁽¹¹⁾. HIV negatif 306 hasta ile yapılan bir çalışmada, steroid kullanımı (%28), organ nakli (%18), kronik organ hastalıkları (karaciğer, böbrek, akciğer) (%18), kanser (%18), romatizmal hastalık varlığının (%13) hazırlayıcı faktörler olduğu saptanmıştır⁽¹²⁾.

Dünyada pek çok insanın etkilendiği HBV siroza neden olmakta ve kriptokok enfeksiyonları için önemli bir risk faktörü olmaktadır. *C. neoformans*'a karşı immün yanıt hücre aracılıdır ve karaciğer hastalıklarında hücre aracılı immün yanıt zayıflar, fagositik disfonksiyon meydana gelir, antikor ve kompleman yanıtı azalır. Ayrıca sirozda doğal ve adaptif immün yanıtta değişiklikler meydana gelmektedir. Porto-sistemik şantların gelişimi, sinüzoidal ve septal fibrozis, Kuppfer hücre sayısı ve kompleman reseptörü azalması ile birlikte kandan endotoksin klirensi azalmakta ve tüm bu değişimlerin sonucunda bakteriyemi ve ölüm hızında artış meydana gelmektedir⁽¹³⁻¹⁵⁾.

Zhong ve ark.⁽¹⁶⁾ HBV pozitif ve HBV negatif gruptaki kriptokok menenjitli olgularını karşılaştırmış, HBV pozitif grupta siroz varlığının ve HBV yükünün 103 kopya/ml'den fazla oluşunun kötü prognozla ilişkili olduğunu saptamışlardır. Ayrıca HBV pozitif grupta BOS kültür pozitifliği ve ektranöral tutulum oranının daha yüksek olduğu, hidrosefali varlığında prognozun daha kötü olduğunu ortaya konmuştur. Viral yükü

135.954439 IU/ml olarak saptanan hastanın serebral manyetik rezonans (MR) incelemesi "İntrakranial hipertansiyon ile uyumlu" şeklinde raporlanmıştır.

HIV negatif kriptokokozlu hastalarda yapılan bir çalışmada %79'unda organ yetmezliği, hematolojik malignite varlığı, tedavi başarısızlığı, kan kültür pozitifliği, hasta yaşının 60'ın üzerinde oluşu gibi mortaliteyi etkileyen risk faktörleri saptanmıştır⁽¹¹⁾. HIV negatif olgumuz ileri yaşı, siroz mevcudiyeti, renal yetmezlik ve kan kültüründe kriptokok üremesi dolayısıyla Pappas ve ark.'nın⁽¹¹⁾ çalışmasındaki kötü prognoz kriterlerini karşılamaktadır.

Kriptokoksik enfeksiyonlar açısından risk teşkil eden güvercin yetiştiriciliği Güneydoğu Anadolu Bölgesi başta olmak üzere tüm Türkiye'de gerek hobi amaçlı gerek gübreleri için evlerin çatılarında yaygın olarak yapılmaktadır. Güvercin dışkısına uzun süreli maruz kalmanın kriptokokkal enfeksiyonlar açısından önemli bir risk oluşturduğu çeşitli yayınlarla ortaya konmuştur. HIV negatif 23 çocuk hasta ile yapılan bir çalışmada, güvercin dışkısı ile temas öyküsü olanların, olmayanlara göre daha fazla enfekte oldukları saptanmıştır. Ayrıca kriptokokkal menenjitli çocukların %73'ünün kırsal kesimde yaşadığı, çevresel maruziyetin kırsal bölgelerde daha fazla olduğu izlenimini uyandırmaktadır^(7,17).

Ülkemizde doğal *C. neoformans* kökenlerinin varyetelerinin saptandığı ilk çalışma Yıldırım ve ark.⁽¹⁸⁾ tarafından yapılmış olup, seksen ilimizin 54'ünden toplanan 634 güvercin dışkısı örneğinin %4'ünden *C. neoformans var. neoformans* izole etmişlerdir. Derici Karaca ve Tümbay⁽¹⁹⁾ ise, İzmir ilinde toplam 90 güvercin dışkısından sekiz (%8.8) *C. neoformans* kökeni izole etmişlerdir. Kriptokokozun ülkemizdeki epidemiyolojik karakteristiklerini belirlemek için yapılan bir çalışmada *C. neoformans*'ın Türkiye'de doğal kaynaklardan izole edilme oranının %1 ile

%35 arasında değiştiği bildirilmiştir⁽²⁰⁾.

Kriptokok menenjiti subakut menenjit şeklinde seyreder. Baş ağrısı, ateş, uykuya eğilim, uzun süre devam eden hafıza zayıflığı görülebilir. Ateş, kranyal sinir felçleri, letarji, koma, hafıza kaybı semptom ve bulguları görülebilir. Santral sinir sistemi ve pulmoner sistemden sonra deri, enfeksiyonun en sık görüldüğü üçüncü bölgedir. Kriptokokkal menenjitli olguların yaklaşık %5’inde deri tutulumu görülebilmektedir⁽²¹⁾. Hastamızda yaklaşık bir buçuk aydır devam eden baş ağrısı, baş dönmesi, çift görme, iştahsızlık ile birlikte uzun süredir yüzünde var olan papüler lezyonlar nedeniyle dermatolojiye konsulte edilmiş, “basiller anjiomatozis” ön tanısı almakla birlikte bu tanı doğrulanmamıştır.

Olguların %90’ında anormal BOS bulguları olup bunlar basınç ve protein artışı, glukoz azalması ve lenfositik pleositozdur. Olgumuzun BOS incelemelerinde lenfosit ağırlıklı lökosit artışı, glukoz azalması mevcuttu. Ayırıcı tanıda düşünülmesi gereken tüberküloz menenjiti testleri negatif bulunmuştur.

Amfoterisin B için kesinleşmiş direnç sınırı olmadığından antifungal duyarlılığın değerlendirilmesinde MİK değerleri dikkate alınmış ve kökenin amfoterisin B için dört yöntem ile de düşük MİK aralıklarına (<0.064-0.5 µg/ml) sahip olduğu izlenmiştir. Ekinokandinler (anidifungin, kaspofungin ve mikafungin) için çalışılan üç yöntem ile de yüksek MİK değerleri (16-32 µg/ml) saptanmıştır. Kökenin, YeastOne kolorimetrik yöntem ile flusitozine duyarlı olduğu belirlenmiştir.

Çok etkili bir sistemik antifungal olan amfoterisin B doza bağımlı bir şekilde akut renal vazokonstriksiyona, dozun artırılması hâlinde akut tübül nekroza neden olmaktadır⁽²²⁾. Hastamızda hipertansiyona bağlı kronik böbrek hastalığı mevcut olup, amfoterisin B tedavisi ile kreatinin

değeri diyaliz gereksinimi olacak kadar artmıştır. Literatürde benzer şekilde sirotik ve kriptokok menenjiti olan, tedavi sırasında kreatinin artışı olan fakat diyaliz gerektirmeyen olgular da mevcuttur⁽²³⁾.

Sonuç olarak, sunulan raporda, güvercin besiciliğinin yaygın olarak yapıldığı ülkemizde hastaların öykülerinde bu durumun sorgulanmasının kritik önemi vurgulanmaktadır. Ayrıca HIV negatif hastalarda da kriptokok enfeksiyonu gelişebileceği unutulmamalı, tanı ve tedavinin gecikmesi engellenmelidir.

KAYNAKLAR

1. **Yücel A.** *Cryptococcus neoformans* ve diğer maya formundaki mantarlar. In: Topçu-Wilke A, Söyletir G, Doğanay M. Editörler, Enfeksiyon Hastalıkları ve Mikrobiyolojisi. 1. baskı. İstanbul: Nobel Tıp Kitabevleri, 2002; 1809-17.
2. **Perfect JR.** *Cryptococcus neoformans*: A sugar-coated killer with designer genes. *FEMS Immun Med Microbiol* 2005; 45:395-404. <http://dx.doi.org/10.1016/j.femsim.2005.06.005>
3. **Mete B, Saltoğlu N, Vanlı E, et al.** Simultaneous cryptococcal and tuberculous meningitis in a patient with systemic lupus erythematosus. *J Microbiol Immunol Infect* 2013; pii: S1684-1182(13)00078-9.
4. **Dizdar OS, Karakeçili F, Coşkun BN, Ener B, Ali R, Mistik R.** Fatal cryptococcal meningitis in a patient with chronic lymphocytic leukemia. *Mediterr J Hematol Infect Dis* 2012; 4:e2012039. <http://dx.doi.org/10.4084/mjhid.2012.039>
5. **Kaya S, Köksal I, Tosun I, Sarı A, Alioğlu Z.** *Cryptococcal meningitis* with accompanying recurrent cerebellitis in an immunocompetent patient. *Med Mycol Case Rep* 2012; 1:127-9. <http://dx.doi.org/10.1016/j.mmcr.2012.10.006>
6. **Yılmaz A, Kacar F, Zora A, Genç N.** Bağışıklık sistemi baskılanmamış bir olguda gelişen kriptokok menenjiti. *Türkiye Klin J Med Sci* 2011;31:1006-10. <http://dx.doi.org/10.5336/medsci.2009-13423>
7. **Guo J, Zhou J, Zhang S et al.** A case-control study of risk factors for HIV-negative children with *cryptococcal meningitis* in Shi Jiazhuang, China. *BMC Infect Dis* 2012; 12:376. <http://dx.doi.org/10.1186/1471-2334-12-376>
8. Clinical Laboratory Standards Institution. Reference method for broth dilution antifungal susceptibility testing of yeasts. Approved standard CLSI document M27-A3. Wayne, PA: 2008.
9. CLSI. Reference method for broth dilution antifungal susceptibility testing of yeasts. 3rd informational supplement, M27-S3, Clinical and Laboratory Standards Institute, 2008.
10. *C. neoformans* infection statistics. <http://www.cdc.gov/>

- fungal/diseases/cryptococcosis-neoformans/statistics.html [Erişim tarihi: 10 Şubat 2015.]
11. Pappas PG, Perfect JR, Cloud GA, et al. *Cryptococcosis* in human immunodeficiency virus-negative patients in the era of effective azole therapy. *Clin Infect Dis* 2001; 33:690-9. <http://dx.doi.org/10.1086/322597>
 12. Perfect JR. *Cryptococcosis*. *Infect Dis Clin North Am* 1989; 3:77-102.
 13. Miranda EJ, Gonçalves LG, França FO. *Cryptococcal meningitis* in HIV-negative patient with liver cirrhosis due to hepatitis C. *Braz J Infect Dis* 2011; 15:399-400. [http://dx.doi.org/10.1016/S1413-8670\(11\)70214-8](http://dx.doi.org/10.1016/S1413-8670(11)70214-8)
 14. Wingard JR, Kubilis P, Lee L, et al. Clinical significance of nephrotoxicity in patients treated with amphotericin B for suspected or proven aspergillosis. *Clin Infect Dis* 1999; 29:1402-7. <http://dx.doi.org/10.1086/313498>
 15. Albillos A, Lario M, Álvarez-Mon M. Cirrhosis-associated immune dysfunction: Distinctive features and clinical relevance. *J Hepatol* 2014; 1385-96. <http://dx.doi.org/10.1016/j.jhep.2014.08.010>
 16. Zhong YH, Tan F, Li M, et al. Comparisons of presentations and outcomes of cryptococcal meningitis between patients with and without hepatitis B virus infection. *Int J Infect Dis* 2014; 20:31-6. <http://dx.doi.org/10.1016/j.ijid.2013.11.017>
 17. Yılmaz O, Boz MA. Türkiye’de amatör güvercin yetiştiriciliğinin durumu ve kullanılan yöresel tip sınıflandırmaları. *Akademik Ziraat Derg* 2012; 1:45-60.
 18. Yıldırım ŞT, Saraçlı MA, Gönülüm A, Gün H. Isolation of *Cryptococcus neoformans* var. *neoformans* from pigeon droppings collected throughout Turkey. *Med Mycol* 1998; 36:391-4. <http://dx.doi.org/10.1080/02681219880000621>
 19. Derici-Karaca Y, Tümbay E. İzmir İli’nde doğal ve klinik *Cryptococcus neoformans* kökenlerinin varyete ve serotipleri. *Infeksi Derg* 2008; 22:53-8.
 20. Kantarcıoğlu A, Yücel A. Türkiye’de insan kriptokokkozunun epidemiyolojisi (1953-2003). *Cerrahpaşa Tıp Derg* 2003; 34:95-109.
 21. Kaya O. Kriptokok enfeksiyonları. *Bamçag Bülteni* 2011; 2:D51-56.
 22. Perfect JR, Bicanic T. *Cryptococcosis* diagnosis and treatment: What do we know now. *Fungal Genet Biol* 2015; 78:49-54. <http://dx.doi.org/10.1016/j.fgb.2014.10.003>
 23. Paliwal VK, Gupta PK, Rai P, Verma R. Cryptococcal meningitis in a patient with hepatitis C virus related decompensated cirrhosis: coincidental or immunologically related. *Trop Gastroenterol* 2012; 33:146-8. <http://dx.doi.org/10.7869/tg.2012.34>