

---

## OLGU SUNUMU

---

# Rhinoserebral Zigomikozla Tanı Konulan Diyabet Olgusu

## *A Diabetic Case Diagnosed with Rhinocerebral Zygomycosis*

Aziz Ögütü<sup>1</sup>, Sema Keçeli Özcan<sup>2</sup>, Nazan Tuna<sup>1</sup>, Mehmet Yahyaoglu<sup>1</sup>,  
Bahri Teker<sup>3</sup>, Oğuz Karabay<sup>1</sup>

<sup>1</sup>Enfeksiyon Hastalıkları ve Klinik Mikrobiyoloji Kliniği, Sakarya Eğitim ve Araştırma Hastanesi, Adapazarı, Sakarya,

<sup>2</sup>Kocaeli Üniversitesi Tıp Fakültesi Tıbbi Mikrobiyoloji Anabilim Dalı, Kocaeli,

<sup>3</sup>Enfeksiyon Hastalıkları ve Klinik Mikrobiyoloji Kliniği, Özel Nisa Hastanesi, İstanbul

---

### ÖZET

Rhinoserebral zigomikoz fırsatçı mantar enfeksiyonlarından biridir. Diyabetik ve diyabetik ketoasidozlu olgularda zigomikoz gelişmesi, klinik olarak iyi bilinen, tanımlanmış bir tablodur. Ancak yüzde kızarma, baş ağrısı ve ateş şikayeti ile başvuran 72 yaşındaki olgumuzda diabetes mellitus tanısının, rhinoserebral zigomikoz gelişimi ile birlikte ortaya çıkması nadir görülen bir özelliktir. Bu yazıda rhinoserebral zigomikozların güncel literatür eşliğinde sunulması amaçlanmıştır.

**Anahtar Kelimeler:** Zigomikoz, amfoterisin B, diabetes mellitus

### SUMMARY

Rhinocerebral zygomycosis is an opportunistic fungal infection. Development of zygomycosis in patients with diabetes mellitus and particularly in patients with diabetic ketoacidosis is a well-defined issue. However, diagnosis of diabetes mellitus upon development of rhinocerebral zygomycosis is a rare entity. Here in this paper, we present a case of rhinocerebral zygomycosis in a 72 years old male patient who referred to the hospital with complaints of fever, headache, flushing and was later diagnosed as diabetes mellitus. This case was presented to emphasize and review rhinocerebral zygomycosis in the light of current literature.

**Key Words:** Zygomycosis, amphotericin B, diabetes mellitus

## GİRİŞ

Zigomikoz nadir ancak ölümcül seyirli, invazif bir mantar enfeksiyonudur. Genellikle diabetes mellitus (DM), AIDS, yüksek doz kemoterapi gerektiren hematolojik malignite, geniş yanıklar, üremi ve organ transplantasyonu gibi durumlarda karşımıza çıkmaktadır. En sık rinoserebral zigomikoz görülürse de akciğer, deri, gastrointestinal sistem ve santral sinir sistemi tutulumları da görülmektedir (1,2). Rinoserebral zigomikoz kontrol altına alınmamış ketoasidoza giren diyabetlilerde, T hücre ve nötrofilderdeki fonksiyon bozukluğu nedeniyle özellikle sıktır (1). Ağız, burun ve sinüslerin tutulması tipiktir. Nazal septum ülseri, nekrotik, hatta perfore olabilir. Damarlara invaze olma özelliği vardır. Retinal arter, kavernöz sinüs ve internal karotis arter tutulabilir. Tromboz, infarkt ve beyin tutulumu görülebilir. Hızlı tanıda ve *Aspergillus* türlerinden ayrılmasında, dokuda dik açıyla dallanan septasız hiflerin görülmesi önemlidir (1). Tedavide altta yatan hastalığın tedavisi, cerrahi rezeksiyon ve amfoterisin B önerilmektedir (3). Literatürde lipozomal amfoterisin B'nin klinik başarı şansını arttırdığını gösteren veriler mevcuttur (4,5).

Zigomikoz etkenleri *Zygomycetes* sınıfının *Mucorales* takımı içinde sınıflandırılır. Septasız hif oluştururlar ve sporangium denen keseler içindeki sporangiosporların kesenin parçalanması sonucu dağılması ile eşeysiz olarak çoğalırlar. Bütün standart besiyerlerinde hızlı üreyen, beyazımsı-griden kahverengine kadar değişen renklerde havaya doğru uzanan miçeller ile karakterize koloniler oluştururlar (6). *Mucorales* takımı, *Mucoraceae* ve *Cunninghamellaceae* olmak üzere iki aileden oluşur. *Mucoraceae* içinde *Mucor*, *Absidia*, *Rhizomucor* ve *Rhizopus* cinsleri yer alır. *Cunninghamellaceae* içinde *Cunninghamella* ve *Saksenaea* cinsleri yer alır.

Zigomikozun en sık görülen etkeni ise *Rhizopus arrhizus*'dur (eski adı ile *R. oryzae*) (7).

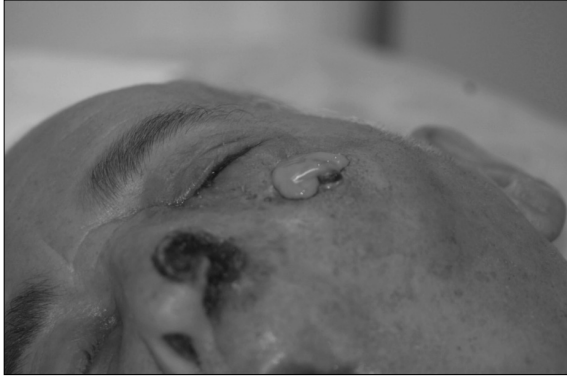Bu yazıda DM tanısı rinoserebral zigomikoz tanısı ile aynı zamanda konulan bir olgunun literatür eşliğinde sunulması amaçlanmıştır.

## OLGU

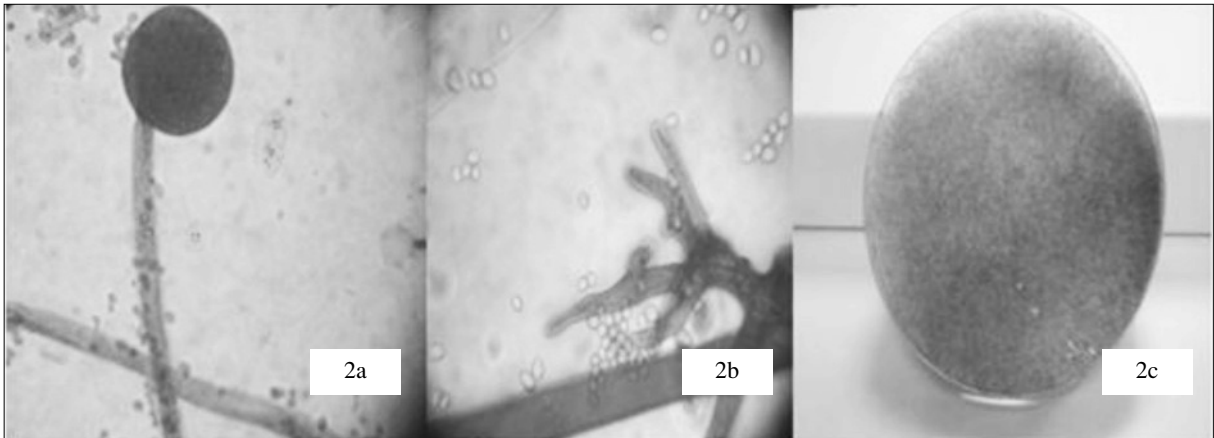
Yetmiş iki yaşında erkek bir hasta; yüzde kızarma, baş ağrısı ve ateş şikayeti ile polikliniğe başvurmuştur. Fizik muayenede şuur açık, koopere, ateşi 37°C, kalp atım hızı 88/dakika ve solunum sayısı 24/dakika olarak saptanmış, sol infra orbital bölge eritemli ve sıcak, akciğer ve kalp sesleri dinlemekle normal olarak bulunmuştur. Batın palpasyonda normal ve organomegali bulunmamıştır. Olgu periorbital sellülit tanısıyla hastaneye yatırılmış ve sulbaktam-amipisilin 4X1.5 gr intravenöz (İV) başlanmıştır. Üç gün sonra olgunun sol burun kanadında nekrotik alanlar, bilateral oftalmopleji ve sol fasiyal paralizi gelişmiştir. Daha önce şeker hastalığı olduğunu bilmeyen olgunun, açlık kan şekeri 343mg/dl ve idrarında da keton pozitifliği saptandığından diyabet tanısıyla insülin tedavisine alınmış ve rinoserebral zigomikoz olabileceği düşünüldükçe konvansiyonel amfoterisin B (1mg/kg/gün) başlanmıştır. Ancak ateş ve titreme gibi yan etkiler gelişince ikinci gün amfoterisin B lipit komplekse (5mg/kg/gün) geçilerek yaygın cerrahi eksizyona kadar toplam 12 gün tedaviye devam edilmiştir.

Laboratuvar bulguları; WBC: 19.7X10<sup>3</sup>/mm<sup>3</sup> (%91 nötrofil, %9 lenfosit), sedimentasyon: 89mm/saat, CRP: 18.9 IU/ml (0.00-0.774), Hb: 14.9 g/dl (11-16.5), Htc: %42.4 (35-50), trombosit: 221.000/mm<sup>3</sup>, glikoz: 343 mg/dl, BUN: 36 mg/dl, kreatinin:1.7 mg/dl, LDH: 289 IU/L, ALT: 16 IU/L, AST: 35 IU/L, Na: 147.4 mmol/l, K: 4.60 mmol/L olarak saptanmıştır.

Olgunun sol infra orbital ve sol nasal kanatta yer alan nekroze lezyonu giderek belirginleşmiş (Fotoğraf 1) ve nekroze lezyondan derin aspirasyonla örnek alınmıştır. Alınan örnek Saboroud Dekstroz agar'a (kloramfenikol ve siklohekzimidli) ekilmiş ve ekim plaklar 26°C, 37°C ve 40°C de inkübe edilmiştir. Kırk sekiz saatlik inkübasyon sonrasında, tüm plaklarda tipik pamuk şekeri görünümünde küf mantarı üremiş ve farklı zamanda alınan diğer bir örneğin kültüründe de aynı küf mantarının üremesi saptanmıştır (Fotoğraf 2). Üretilen mantarın laktofenol pamuk mavisi ile yapılan direkt mikroskopik incelemesinde septasız geniş hifler, sporangium, sporangiosporlar ve rhizoid tipte hifler görülmüştür (Fotoğraf 2). Morfolojik özelliklerin ayrıntılı incelemesinde, bazı sporangioforların stolonlardan ikili veya üçlü gruplar halinde çıktığı, sporlarını ortama salan sporangium columellasının şemsiye benzeri



Fotoğraf 1: Olgu



Fotoğraf 2. 2a: Sporangium, sporangiosporlar (X40), 2b: Septasız hif ve rhizoid (X40), 2c: SDA'da koloni morfolojisi

bir görünüm aldığı, hiflerin rhizoid yapılarında ikinci bir dallanma olduğu ve rhizoidlerin stolon düğüm bölgelerinde yer aldığı saptanmıştır. Yapılan pasajlarda suşun 40°C'de de ürediği gözlenmiş ve tüm bu özelliklerle, etkenin *Rhizopus arrhizus* olabileceği düşünülmüştür. Ancak moleküler tanımlama yapılamamıştır.

Olgunun paranasal sinüs ve beyin tomografisinde, maksiller sinüs ve sol parietal bölgede sıvı koleksiyonu saptanmıştır. Yaygın cerrahi rezeksiyon için KBB Kliniğine nakledilen olgu operasyon sonrası gelişen kanamadan ölmüştür.

## TARTIŞMA

Zigomikoz olguları %75 olasılıkla rinocerebral formda karşımıza çıkar. Diyabetik ketoasidoz ve geniş spektrumlu antibiyotik kullanan nötrojenik olgularda daha sık görülen bu form, son derece hızlı ilerleyen, ölümcül, fırsatçı bir mantar enfeksiyonudur (3,8). Asidik ve yüksek glikozlu ortamları seven *Zygomycetes* sınıfı mantarlar diyabetik ketoasidozlu olgularda mukoza yüzeylerinde kolaylıkla üreyebilmektedir. Ayrıca zigomikotik tromboz sonucu dokuda nekroz ve pH'nın düşmesi olmakta ve bu düşük pH'lı ortamda üreme daha da kolay olmaktadır (9). Diyabetik olgularda transferinin demir bağlama kapasitesi azaldığı için mantarların demiri kullanmasının kolaylaştığı ve daha çabuk üredikle-

ri ileri sürülmüştür (10). Hiperglisemi ve asitik ortam mantarların üremesine uygun zemin hazırlar. Düşük serum pH'sı nötrofillerin fagositik ve kemotaktik işlevlerini bozarak enfeksiyonu kolaylaştırır. Vasküler invazyonun iskemiye, dolayısıyla asidozu artırarak bir kısır döngüye yol açtığı düşünülmektedir (11-13). Olgumuzda hiperglisemiye ketoasidoz eşlik etmiyordu. Literatürde ketoasidoz olmaksızın zigomikoz görülen hiperglisemili olgular bildirilmiştir (14). Olguya son hastane kabulüne kadar diyabet tanısı konulmamış olduğundan kontrolsüz bir şeker regülasyonu vardı. Altta yatan hastalığın kontrol altında olmamasının, zigomikoz gelişiminde önemli bir predispozan faktör olduğu bilinmektedir (3). Son yıllarda, kontrol altında olmayan latent diyabetli bir rinoserebral zigomikoz olgusu da İtalya'dan bildirilmiştir (15).

Rinoserebral zigomikoz olgularında başlangıçta ateş, baş ağrısı, genel durum bozukluğu olmadan yüzde şişlik, ağrı, burun tıkanıklığı, kanlı veya siyah renkli burun akıntısı, ciltte duyu kaybı ve renk değişikliği gibi klinik bulgular karşımıza çıkabilir. Kronik bir seyir gösterebildiği gibi sıklıkla 3-10 gün içinde gelişen fulminan tablo da oluşturabilir. Başlangıçta yanlılıkla bakteriyel sinüzit tanısı alır ve anti bakteriyel ajanlar kullanılır, ancak tedaviye yanıt alınmaz. Diyabetli olgularda antibiyotik tedavisinden yanıt alınmayan sinüzit, yüzde ağrı veya inflamasyon ve özellikle yüzde nekroz oluşuyorsa zigomikoz ön planda düşünülmelidir (3,16-18). Yüzde şişlik ve ateş şikâyetiyle başvuran olgumuz, başlangıçta diyabet varlığının bilinmemesi nedeniyle periorbital sellülit teşhisi almış ve ampsilin-sulbaktamla tedavi edilmeye çalışılmıştır. Tetkiklerinde hiperglisemi tespit edilince, tanı gözden geçirilmiş ve zigomikozdan şüphelenilerek antifungal tedaviye başlanmıştır.

Zigomikoz tedavisinde, altta yatan hastalığın

kontrol altına alınması ve antifungal tedavinin yanısıra cerrahi debridman önerilmektedir. Antifungal olarak amfoterisin B'nin lipit formülleri daha fazla tercih edilmektedir (3). Olgumuzda kan şekeri regülasyonu sağlanmış ve konvansiyonel amfoterisin B tedavisi başlanmıştır. Gelişen yan etkiler sonucu amfoterisin B lipit kompleks preparatına geçilerek tedaviye devam edilmiştir. Zigomikozda medikal tedavi ile birlikte cerrahi tedavi mutlak olarak önerilmekteyse de literatürde sadece antifungal tedavi ile iyileşen olgular da bildirilmiştir (19,20). Zigomikoz tedavisinde lipozomal amfoterisin B kullanımının klinik başarı şansını arttırdığını gösteren veriler mevcuttur (4,5). Son yıllarda cerrahi debridman yanında amfoterisin B lipit kompleksinin kaspofungin ile kombinasyonu ile başarılı tedavi elde edilmiştir (21).

Retinal arterin trombozu, kafa çiftlerinin tutulmu (özellikle V. ve VII. kafa çifti), beyin apsesi, kavernöz sinüs ve internal karotis arter trombozu rinoserebral zigomikozun komplikasyonları arasındadır (3). Olgumuzda bilateral oftalmopleji ve sol fasiyal paralizi gelişmiş ve cerrahi debridman uygulandıktan sonra durdurulamayan kanamayla kaybedilmiştir. Yüksek mortaliteyle seyreden invazif zigomikoz olgularında erken tanı ve altta yatan hastalığın kontrolü önemlidir (3). Özellikle diyabet olgularında antibakteriyel tedaviye yanıt vermeyen sinüzit atakları ve yüzde nekrotik alanla çevrili lezyonun varlığı rinoorbitaserebral zigomikozu akla getirmelidir (22).

### İletişim / Correspondence

Aziz Öğütli  
Enfeksiyon Hastalıkları ve Klinik Mikrobiyoloji Kliniği  
Sakarya Eğitim ve Araştırma Hastanesi  
Adapazarı, Sakarya  
Tel: 506 801 5486  
e-mail: drogutlu@hotmail.com

**Kaynaklar**

1. Muller LMAJ, Gorter KJ, Hak E, et al. Increased risk of common infections in patients with type 1 and type 2 diabetes mellitus. *Clin Infect Dis* 2005; 41:281-8.
2. Turhan Ö, İnan D, Saba R, Günseren F, Mamikoğlu L. Rinoserebral mukormikoz: Bir olgu sunumu. *ANKEM Derg* 2004; 18:228-30.
3. Kontoyiannis DP, Lewis RE. Agents of mucormycosis and entomophthoromycosis. In: Mandell GL, Bennett JE, Dolin R eds. *Principles and Practice of Infectious Disease*. 7th ed. Philadelphia: Churchill Livingstone, 2010:3257-69.
4. Pagano L, Offidani M, Fianchi L et al. Mucormycosis in hematologic patients. *Haematologica* 2004, 89: 207-14.
5. Petrikos G, Skiada A, Sambatakou H et al. Mucormycosis: ten-year experience at a tertiary-care center in Greece. *EJCMID* 2003; 22:753-6.
6. Kayser FH. Fungi as human pathogens. In Kayser FH, Bienz KA, Eckert J, Zinkernagel RM, eds. *Medical Microbiology*. New York-Stuttgart: Thieme, 2005:367-9.
7. Anaissie EJ, McGinnis MR, Pfaller MA. *Clinical Mycology*. 2nd ed. Philadelphia: Churchill Livingstone, 2009.
8. Shi BY, Lan L, Guo H, Tan YF: Concomitant diabetic ketoacidosis and rhinocerebral mucormycosis: report of a case. *Chin Med J* 2004; 117:1113-5.
9. Xavier SD, Korn GP, Granato L. Rhinocerebral mucormycosis: case report including survival and literature review. *Rev Brasil Otorhinolaryngol* 2004; 70:710-4.
10. Artis WM, Fountain JA, Delcher HK, Jones HE. A mechanism of susceptibility to mucormycosis in diabetic ketoacidosis: transferrin and iron availability. *Diabetes* 1982; 31:1109-14.
11. Vazquez JA, Sobel JD. Fungal infections in diabetes. *Infect Dis Clin North Am* 1995; 9:97-116.
12. Hopkins MA, Treloar DM. Mucormycosis in diabetes. *Am J Crit Care* 1997; 6:363-7.
13. Johnson JT, Ferguson BJ. Infection-paranasal sinuses. In: Cummings CW, Fredrickson JM, Harker LA, Krause CJ, Richardson MA, Schuller DE eds. *Otolaryngology Head and Neck Surgery*. 3rd ed. St. Louis: Mosby-Year Book Inc, 1998:1107-18.
14. Weinberg JR, Smith A, Langley K, Gwavava NJ. Rhinocerebral mucormycosis: diabetes mellitus and adrenogenital syndrome. *Br J Clin Pract* 1993; 47:108-9.
15. Giglio M, Caggiano G, Blasi R, et al. A fatal rhinocerebral zygomycosis in a young woman with latent diabetes mellitus and cerebral blood vessel agenesis. *Med Mycol* 2010; 48:394-7.
16. Calvet HM, Yoshikawa TT. Infections in diabetes. *Infect Dis Clin North Am* 2001; 15:407-21.
17. Kullberg BJ, Meer JWM. Approach to patient who has zygomycosis. In: Armstrong D, Cohen J eds. *Infectious diseases*. London: Mosby, 1999: 491-5.
18. Serody JS, Kelley M, Cohen MS. Infection in immunocompromised host. In Brillman JC, Quenzer RW eds. *Infectious Diseases in Emergency Medicine*. 2nd ed. Philadelphia: Lippincott-Raven Publishers, 1998:317-37.
19. Çağatay A, Öncü S, Çalangu S, Yıldırım T, Özsüt H, Eraksoy H. Rhinocerebral mucormycosis treated with 32 gram liposomal amphotericin B and incomplete surgery: a case report. *BMC Infect Dis* 2001; 1:22.
20. Jacobs P, Wood L, Du Toit A, Esterhuizen K. Eradication of invasive mucormycosis-effectiveness of the echinocandin FK463. *Hematology* 2003; 8:119-23.
21. Ojeda-Urbe M, Herbrecht R, Kiefer MH, et al. Lessons from a case of oromandibular mucormycosis treated with surgery and a combination of amphotericin B lipid formulation plus caspofungin. *Acta Haematol* 2010; 124:98-102.
22. Lanternier F, Lortholary O. Zygomycosis and diabetes mellitus. *Clin Microbiol Infect* 2009; 15(Suppl 5):S21-5.